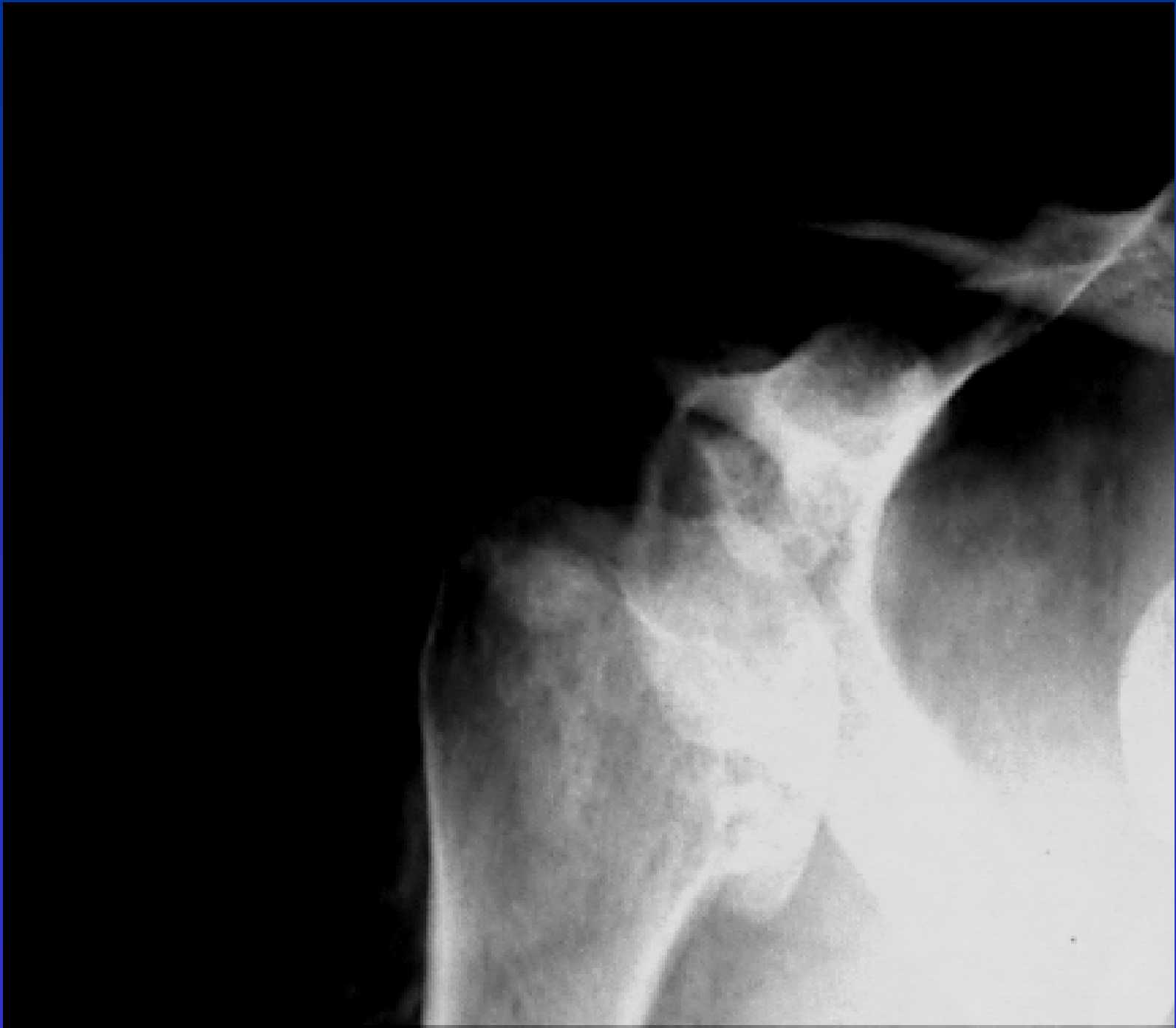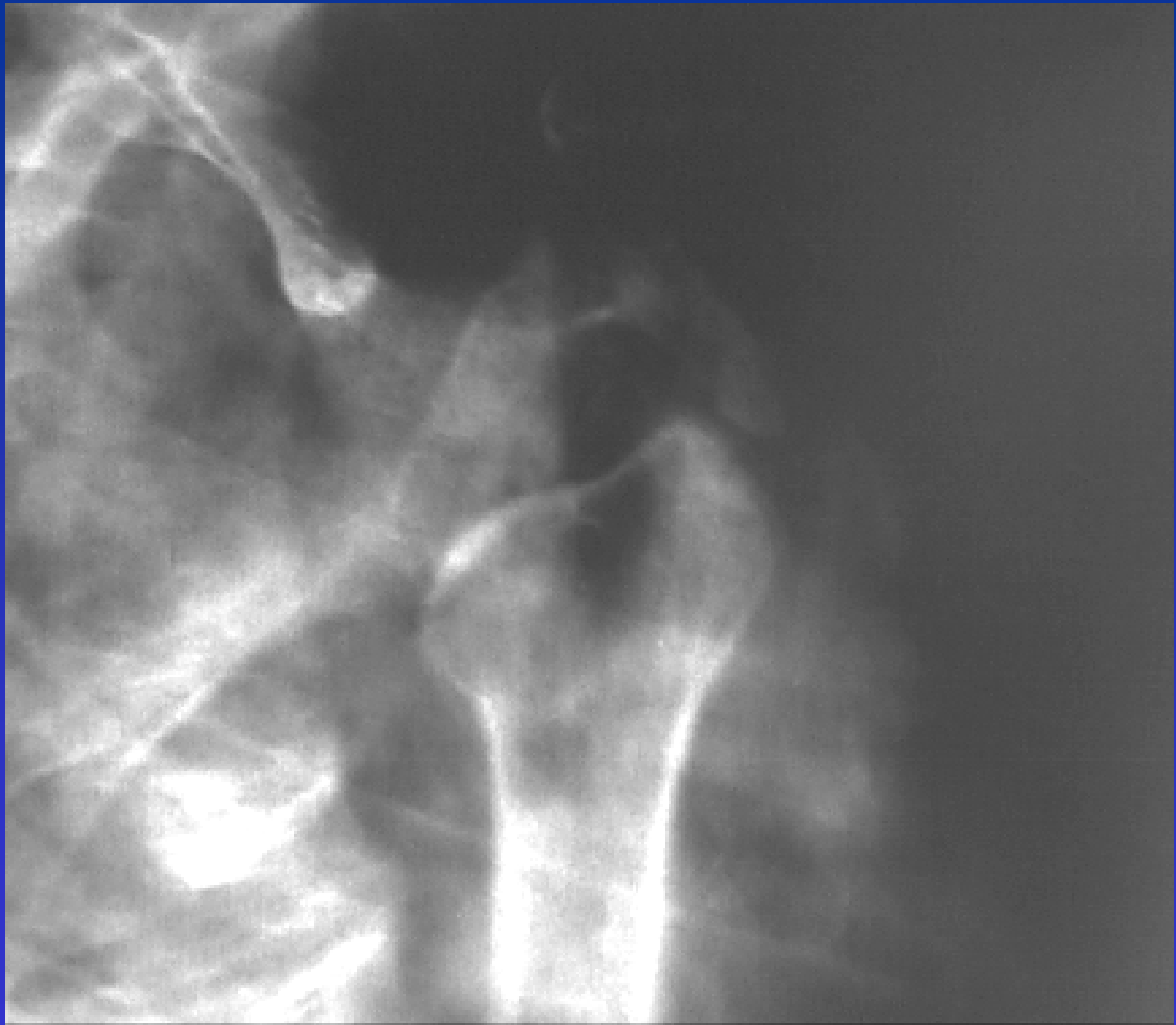


Caso clínico

- Paciente de 47 años
- Dolor en hombro izq de inicio brusco en Julio sin antecedente traumático.
- Acude a la consulta (Septiembre) con gran limitación movilidad y derrame articular (serohemático).
- Rx.(Julio) Subluxación, pérdida de masa ósea





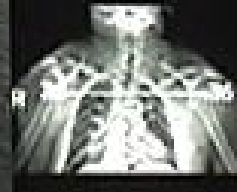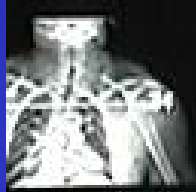DFOV 240mm
BONE

12

L

R

L



IV 120
mA 125
JOINTS
3.0mm / 1.0mm
Tilt 0.0 POWER
2.00 06:58:34.5 PM

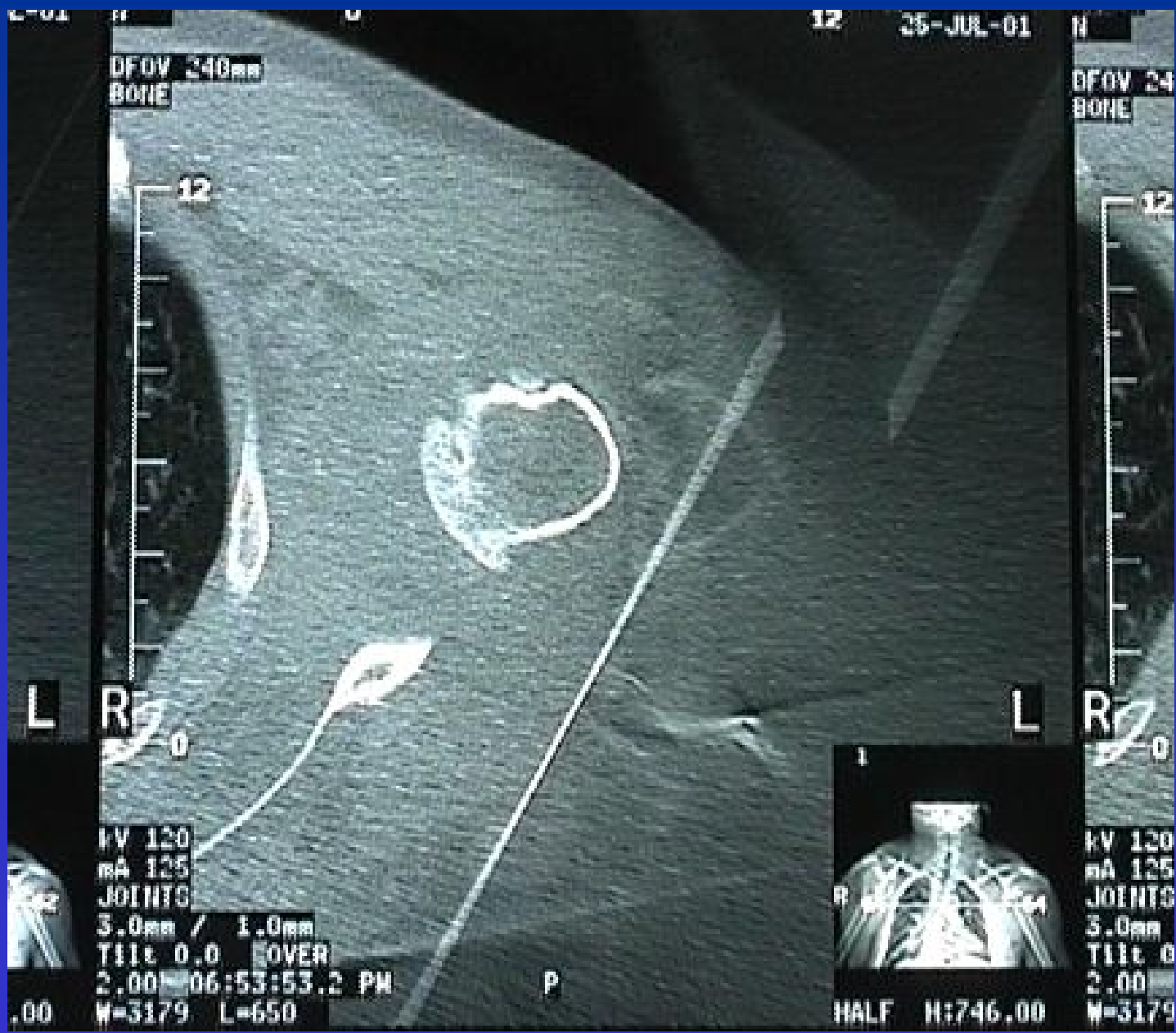P

H:715.93
S MESEGUER
EJOS PEDRO
M 1093135
25-JUL-01

M=5179 L=650
POC
Ex:4040
Ie:44
H

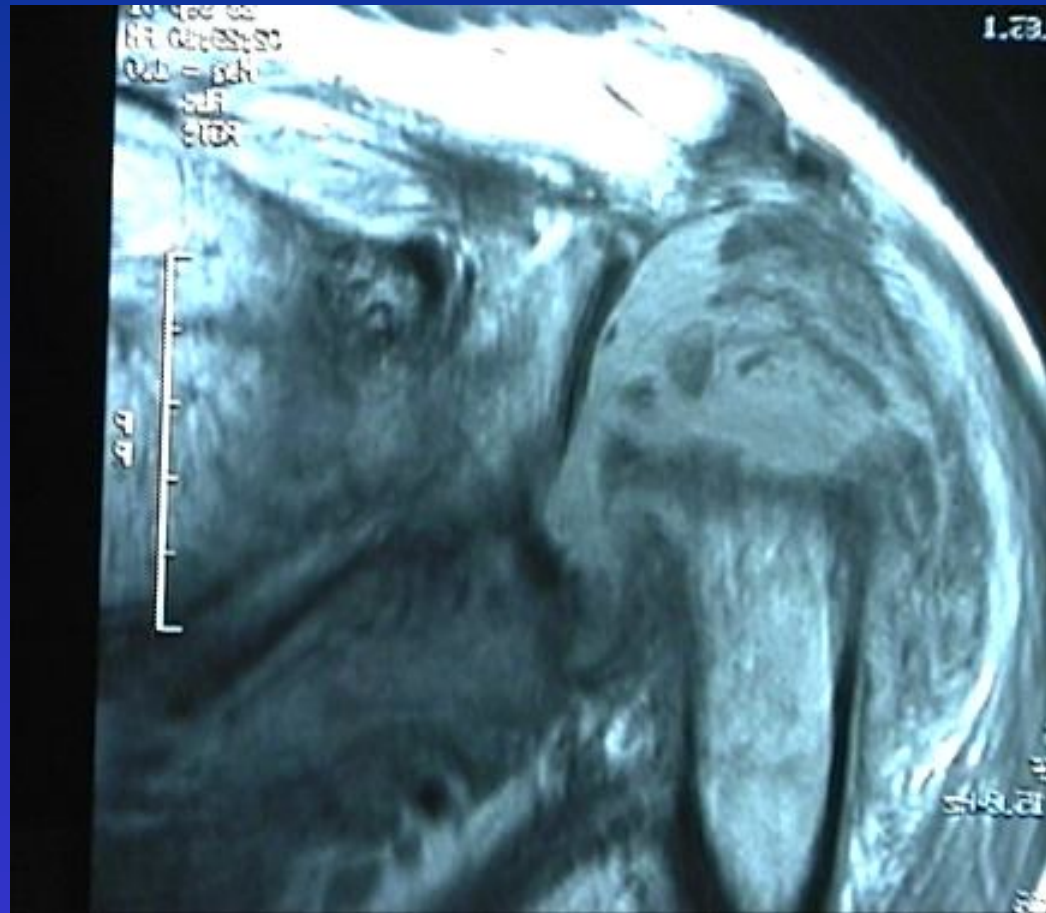
HALF H:719.00
H. D. MORALES MESEGUER
FLORESTA VALLE EJOS PEDRO
142 M 1093135
12 25-JUL-01

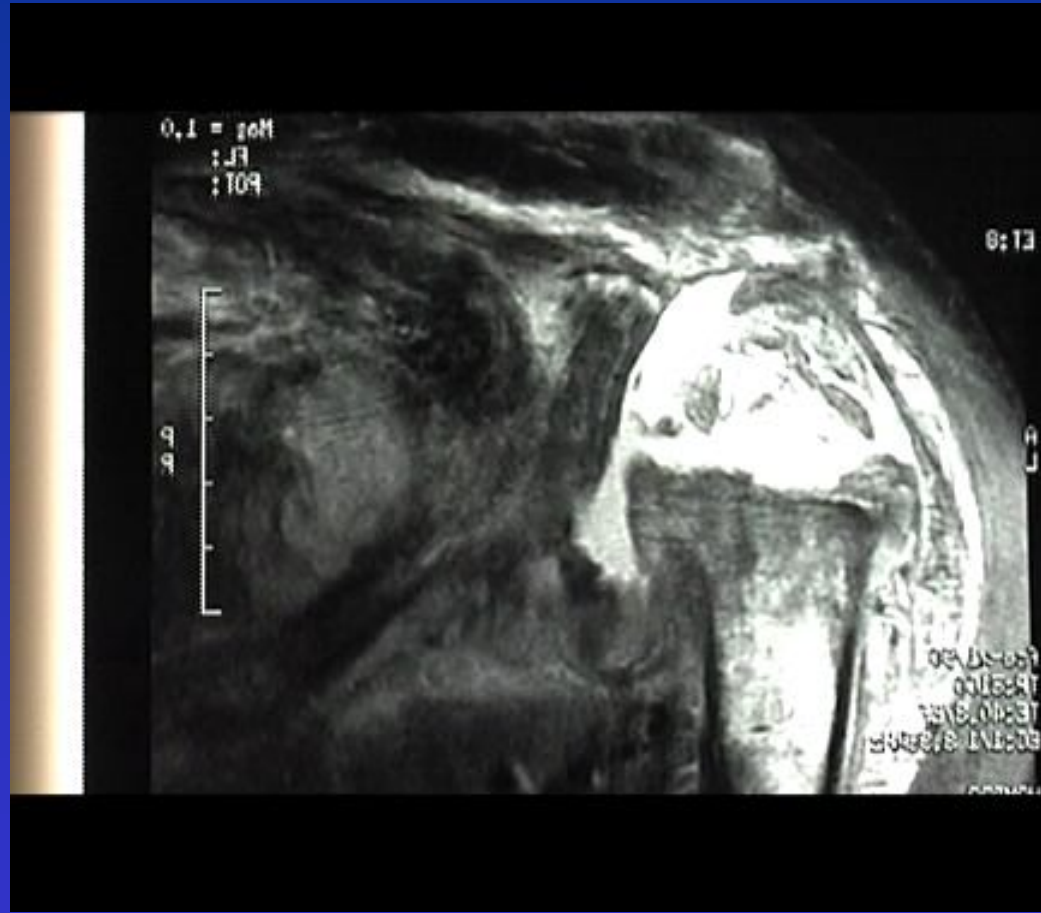




Caso clínico

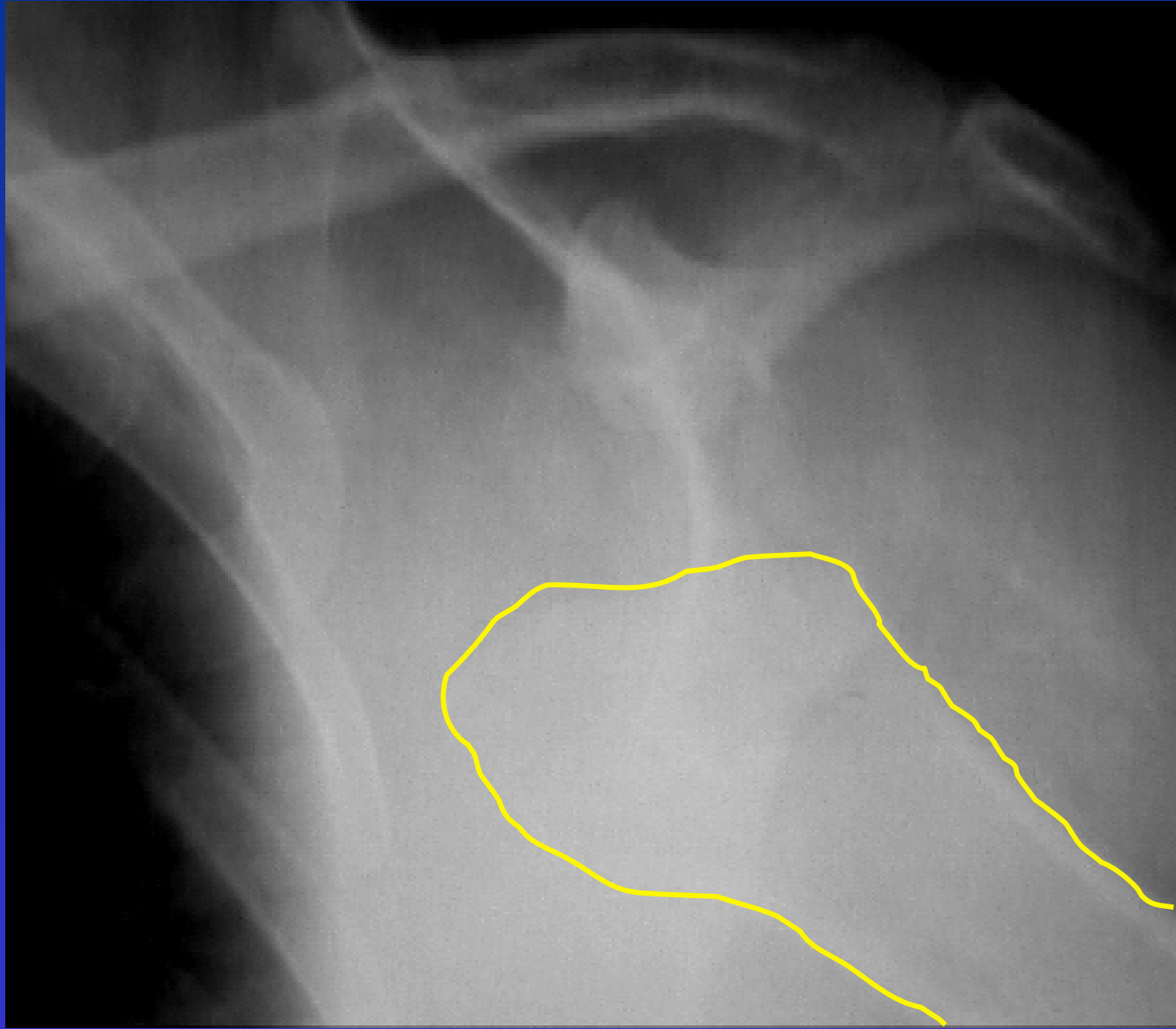
- RMN (28/9):
 - Siringomielia cervical y dorsal.
 - Malformación de Chiari tipo I
 - Osteoartropatía neuropática hombro izquierdo
 - Desestructuración articular severa con destrucción cabeza humeral, fragmentación del reborde glenoideo anteroinferior, rotura masiva manguito. Gran derrame articular con fragmentos óseos. Sinovial muy engrosada.





Caso clínico

- El 19/10 se practica biopsia articular
 - Completa destrucción cabeza humeral y diáfisis humeral proximal
 - Gran bolsa llena de líquido, fragmentos óseos y sinovial hipertrófica
- En la Rx preoperatoria se confirma la destrucción ósea que ha progresado muy rápidamente
- La biopsia confirma el diagnóstico



Siringomielia

- Mielopatía progresiva
- Presencia de una cavidad en la parte central de la médula
- Frecuentemente idiopática
- Secundaria a traumatismos tumores, compresión extrínseca, aracnoiditis, hematomielia o mielitis necrótica

Siringomielia

- Se asocia con
 - Malformación de Arnold-Chiari, mielomeningocele, impresión craneal basilar, atresia del agujero de Magendie o quistes de Dandy-Walker
- Clínicamente se comporta como un síndrome medular central
 - Pérdida sensitiva (térmica y dolorosa) en nuca, hombros y parte superior brazos.
 - Atrofia muscular
 - Cifoescoliosis dorsal alta

Siringomielia

- Frecuentes las articulaciones de Charcot en hombros, codos y rodillas
- Tratamiento:
 - Descompresión de la cavidad y del conducto raquídeo
 - Laminectomía con descompresión suboccipital en caso de Arnold-Chiari



